


REVISTA "IMPRESIONES" Nº 31



Nº 31 - Junio 2005

- [Editorial](#)
- [Hincar el Diente](#)
- [El Debate de la Oclusión](#)
- [Implantes de Carga Inmediata IMCL como provisional a grandes rehabilitaciones](#)
- [Trastadas de un intruso](#)
- [Formación, educación e intervención multicontextual en el tratamiento de las patologías orales](#)
- [Real Academia de Medicina y Cirugía de Murcia](#)

Intrusos a Tiempo parcial

Dr. R. Oscar Castro Reino, Presidente del Colegio de Odontólogos y Estomatólogos de Murcia.

El pasado mes de mayo llegó a la sede del Colegio una carta remitida por el Colegio de Protésicos Dentales de Murcia. La carta es por sí misma un paradigma de anacoluto argumental o al menos aparenta ser una exhibición de faz pétrea.

Este colectivo vuelve otra vez a la carga aprovechando el convenio firmado entre el Colegio de Odontólogos y Estomatólogos y el Ayuntamiento de Murcia, que tiene por objeto dispensar prótesis gratuitas a los mayores de 65 años con pensiones no contributivas. Un Convenio cuyas excelencias, no lo olvidemos, han sido reconocidas públicamente por todos los colegios sanitarios, los sindicatos de médicos y enfermeros, las asociaciones de consumidores, la Asociación Murciana de Geriátrica y Gerontología..., entidades que se han solidarizado con nosotros en contra de las pretensiones veleidosas que en torno a él sostienen los protésicos.

Se sienten ofendidos, discriminados, por no haber sido invitados a formar parte del Convenio y así lo expresan en su escrito. Exhiben además una absoluta incompreensión del sentido de su letra. No parece que hayan entendido que de lo que se trata no es de subvencionar productos sanitarios, sino tratamientos, cuando afirman que debería ser requisito imprescindible, para subvencionar las prótesis dentales, la presentación de una factura - por parte de los pacientes sujetos de subvención- expedida por el laboratorio dental que la ha elaborado (sic).

Por demás, las prótesis dentales no son susceptibles de venta directa al público, ya que son productos sanitarios a medida, no aptos para el consumo antes de los ajustes clínicos previos al alta. Dichos ajustes sólo puede hacerlos el facultativo colegiado y deben llevarse a cabo, según el Real Decreto que lo recoge, en las clínicas dentales y en las unidades asistenciales previstas para tal fin.

De nuevo reivindican una parcela de atribuciones que no les corresponde ni por titulación, conocimientos ni respaldo normativo. Reiteran su derecho a ser los dispensadores directos de las prótesis,

afirmando que de lo contrario incurriríamos en competencia desleal. A su disposición están los Tribunales para hacer valer su verdad. Mientras tanto, siguen con su ucronía, cuando la realidad es el CEREC 3.

En la carta de contestación que nuestro Colegio les envió, les aclaramos que la imposibilidad de forma parte del, para ellos, polémico Convenio, no debe frenarles en sus ansias de prestar un servicio social altruista. Al igual que hemos hecho los dentistas, ellos también podrían suscribir un convenio con nosotros que resultara benefactor para la sociedad murciana.


En nuestro Convenio no hay perjuicio alguno para los protésicos, como no podía ser de otro modo, puesto que, como bien dicen, no han sido consultados ni forman parte del mismo. Estos profesionales cobrarán hasta el último céntimo de su factura, como proveedores nuestros que son. Quieren que el Sistema Sanitario español experimente una involución de miles de años, o que se compadezca con los que aún están vigentes en países situados más al sur. Cientos de años de ordenamiento y racionalización de todos aquellos aspectos que inciden en la salud oral, en definitiva, el alambicado lento y meditado de prácticas e ideas a veces absolutamente descabelladas, hecho trizas en un instante.

O al menos así sería si se pusieran en práctica las ideas del Colegio de Protésicos. Los zocos donde se venden dentaduras, se prueban, se pagan y se llevan puestas, trasladados al bulevar de Alfonso X o al jardín de San Esteban; en competencia con las empresas de dentífricos que regalarían esqueléticos tras la compra de tres unidades.

El mundo está cada vez más globalizado y los flujos de información normalmente son multidireccionales. Las influencias mutuas que las distintas culturas o sociedades del planeta ejercen entre sí, por razones bien conocidas no tienen siempre consecuencias favorables para todos. Pero ese es otro cantar. Lo que es aceptado es que hay una clara tendencia hacia la optimización. Ya sea en el plano de las ideas o en el del progreso técnico y material, los pueblos son permeables y raras veces cambian hacia estadios menos evolucionados. Por favor, que alguien se lo explique a los protésicos.

Entretanto, si queréis saber cómo piensa un sector amplio de este colectivo, visitad la página www.protesisdental.info donde podréis comprobar la base ideológica del denturismo, así como los insidiosos argumentos que lo sustentan, y de este modo sacad vuestras propias conclusiones.

Hincar el diente



Miguel Ángel Ruíz Parra
Texto y fotos: Juan Ruíz Parra

Miguel Ángel Ruíz Parra es, a sus treinta y cinco años, un periodista de reconocido prestigio. Ha desarrollado toda su carrera profesional en el diario La Verdad medio en el que ha desempeñado diferentes puestos de responsabilidad. En la actualidad es jefe del Área de Vivir.

Los viernes publica una columna para que los murcianos conozcan los bellos, y a veces secretos, enclaves de la Comunidad. El día anterior, en un programa del Área de Murcia de Punto Radio, explica en directo la excursión de la semana. Y es que Miguel Ángel Ruiz es una voz autorizada en la materia. Andando, en bicicleta o en kayak, no importa qué medio, recorre desde hace años con sincera delectación el territorio regional, aunque últimamente la agresiva transformación del entorno le produce una honda desazón.

Está casado y tiene una vivísima hija de dos años - mi sobrina Inma - que pronto le acompañará en todas sus aventuras.

¿Qué aspectos de su profesión son los más duros de roer?

Al margen de ciertas servidumbres incómodas pero inevitables, como trabajar hasta las tantas, incluso fines de semana y festivos, creo que lo más complicado ahora mismo es hacer un producto informativo que interese a la audiencia. Ese es el gran reto de los periodistas ahora mismo, en el que hay un bombardeo constante de información y todos estamos saturados y apenas tenemos tiempo para nada. En mi caso, el objetivo es sacar cada día a la calle un periódico que no se caiga de las manos a los cinco minutos, sino que sea capaz de dar la información que necesita el lector para manejarse por la vida cada día y que también le divierta. O sea, que le echemos un vistazo por la mañana para enterarnos de lo esencial y lo guardemos para la tarde o la noche, cuando tenemos algo más de tiempo para una lectura relajada de algún artículo de opinión, un reportaje o una entrevista con un personaje que nos interesa. Es difícil, pero lo intentamos.

Para andar por la vida, ¿los dientes bien afilados dan mejor resultado que una bonita sonrisa?

Pienso que es mejor ir siempre con una sonrisa, la mejor que uno pueda poner, por uno mismo y por los demás. Durante un tiempo estuvo de moda el periodismo agresivo de dientes afilados, que cansó mucho al público porque se aplicaba indistintamente a todos los temas. La gente tiene demasiadas preocupaciones y le apetece coger un periódico o escuchar un programa de radio o televisión para divertirse y disfrutar. Dientes afilados con los violentos, con los políticos que no cumplen, con los mediocres...y una sonrisa para todo lo demás.

¿Recuerda en especial algún artículo suyo que por su contenido y repercusión le haya dejado el colmillo un poco astillado?

La verdad es que no. Cuando uno hace información y es lo suficientemente profesional, lo normal no es que le astillen a uno el colmillo, sino lo contrario. Otra cosa sucede con los artículos de opinión, que siempre molestan a alguien.

¿Qué situaciones le soliviantan el ánimo y hacen inevitable que enseñe los caninos?

Pues, al margen de los asuntos que molestan a todo el mundo -las injusticias sociales, la subida del precio de la vivienda, la cara dura de casi todos los políticos...-, en estos momentos estoy muy atento a lo que va a pasar con los espacios naturales de la Región. Los conozco muy bien, y desde hace unos meses los estoy volviendo a recorrer de cabo a rabo para el programa de excursiones que hago cada jueves en el programa Área de Murcia de Punto Radio, y que al día siguiente tiene su reflejo en La Verdad, y cada vez descubro algo nuevo y también una nueva amenaza. Donde antes había un monte te encuentras un terreno roturado para plantar lechugas, lo que siempre había sido una playa salvaje se convierte de la noche a la mañana en una urbanización de adosados. Al margen de las disposiciones legales, creo que los murcianos no somos conscientes de la riqueza natural que tenemos, y que podemos perder para siempre si no somos capaces de exigir a quien corresponda que la conserve.

Todos hemos mordido el polvo alguna vez; en su caso, ¿recuerda alguna sufrida por bisoño y confiado?

Bueno, cuando uno empieza es frecuente. Te mandan a una rueda de prensa y te crees que vuelves con la exclusiva del siglo o simplemente te pasa la noticia delante de las narices y no te enteras. De todos modos, por muy veterano que sea uno, siempre puede meter la pata. En esta profesión hay que dudar siempre. Y además se aprende todos los días

¿Qué institución social necesita con más urgencia una ortodoncia moral?

Los políticos en general.

¿Va con usted eso de que en boca cerrada no entran moscas?

En absoluto. Hay que decir siempre lo que uno piensa, con la prudencia necesaria, claro.

¿Por qué o por quién se liaría sin pensarlo a dentellada limpia?

Por mi familia

¿Es aconsejable mirar los piños de los caballos regalados?

Es aconsejable e imprescindible. Hoy día nadie te regala un caballo, y menos en esta profesión. Normalmente, cuando te ofrecen una exclusiva o te chivan algún tema supuestamente importante hay intereses particulares detrás. Hay que escuchar a todo el mundo y tener las orejas bien abiertas, pero después hay que contrastar la información. Si no, en lugar de periodistas nos convertimos en paneles de corcho donde la gente viene a colgar su nota.

¿Qué es lo que deja tan frío, y al resto por lo general emociona, que hasta le castañetean los dientes?

En estos momentos, toda la moda del periodismo rosa y personajes frikis que inunda la televisión. Al principio tenía cierta gracia, pero ahora es indignante. Y un coñazo.

¿Recuerda en especial alguna obra suya que por su contenido y repercusión le haya dejado el colmillo un poco astillado?

El colmillo astillado te queda en cualquier cosa que estás intentando hacer, y además está bien porque te humaniza. Nada es perfecto, pero en la búsqueda de la perfección siempre mejoras algo de ti mismo.

Por último: ¿Un dentista puede ser un amigo?

Depende de lo que te cobre y del daño que te haga al sacarte la muela



EL DEBATE DE LA OCLUSIÓN

Dr. Javier Hidalgo Tayón

A lo largo de los años, la relación entre la oclusión y los trastornos temporomandibulares se ha dado por aceptada (1). Diversos autores relacionaron circunstancias tales como la mordida abierta (2), la sobremordida (3), el prognatismo mandibular (4), o el resalte importante (5), con el malestar por disfunción craneomandibular. Según los resultados de estos y otros trabajos, se han ido definiendo los tipos de maloclusiones que supuestamente más favorecían el desarrollo de patología.

Como consecuencia, ciertos patrones oclusales vienen siendo considerados durante años, determinantes del desarrollo de desórdenes temporomandibulares. Básicamente son los que enumeramos a continuación, y derivan del trabajo de Selligman y Pullinger mencionado anteriormente (5):

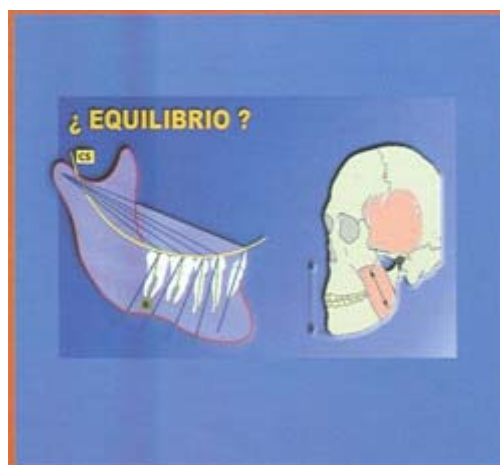- 1.- Mordida anterior esquelética.
- 2.- Deslizamiento RC - MI > 2 mm.
- 3.- Resalte > 4 mm.
- 4.- Edentulismo posterior de 5 piezas, o más.
- 5.- Oclusión cruzada posterior por Molar superior contra molar inferior lingualizado.

Estos parámetros vienen, desde tiempo, considerándose una referencia, pero según las conclusiones de los propios autores, se trata de unas relaciones oclusales más frecuentes en los individuos disfuncionales que en los sanos, lo que es muy distinto a decir que sean determinantes de patología. ¿Podemos aseverar que los desórdenes oclusales realmente se relacionan con sintomatología disfuncional?, ¿es aconsejable, o incluso necesario poner en duda los conceptos aceptados durante años?; parece ser que sí, ya que años más tarde, los mismos Pullinger y Selligman aseveran en una nueva publicación que "los factores oclusales serían cofactores en los pacientes con trastornos temporomandibulares, y que el papel de éstos no debería sobrevalorarse" (6).

En el año 99 se publicó en la revista Pain una revisión de ensayos clínicos sobre los tratamientos oclusales en pacientes con disfunción craneomandibular. Los autores criticaron la falta de rigor científico en la mayoría de los trabajos, realizados con tamaños de muestra inadecuados, tiempos de seguimiento escasos, diversas alternativas terapéuticas empleadas al mismo tiempo, y falta de grupos control. La conclusión fue clara: en general, "no hay evidencia que justifique el uso de ajustes oclusales. Hay una necesidad obvia de estudios controlados y bien diseñados que analicen las prácticas clínicas en curso". (7)

En la clínica diaria es frecuente observar la diversidad de criterios de unos profesionales a otros. En el tratamiento de pacientes con dolor craneofacial relacionado con trastornos temporomandibulares, nos debemos plantear la rehabilitación oral, solamente una vez que la sintomatología ha sido controlada con terapias conservadoras (férulas, fisioterapia, farmacología, educación, infiltraciones terapéuticas...); es entonces cuando se puede reorganizar la oclusión, apelando casi siempre a criterios de función y/o estética, pero nunca al control de los síntomas (8).

Hoy día no se puede hablar de rehabilitación oclusal definitiva (protética u ortodóntica) como tratamiento de elección para un trastorno temporomandibular, ya que la evidencia no lo recomienda. El seguimiento de pacientes durante años, con pocas o ninguna recaída, en los que no se ha realizado ningún cambio oclusal, hace que nos cuestionemos la puesta en marcha de terapias agresivas, difíciles y costosas que posiblemente no aporten un beneficio añadido al paciente.



La revista Angle Orthodontics publicó muy recientemente (marzo de este mismo año) (9) un trabajo bien diseñado, con una muestra de 4.310 pacientes, en los que se revisó la relación entre síntomas craneomandibulares y oclusión. Los pacientes fueron escogidos considerando edad, sexo y estatus social; como resultado, ninguno de los factores oclusales se relacionó significativamente con síntomas de disfunción craneomandibular. Igualmente, no tiene sentido achacar el comienzo de sintomatología durante un tratamiento ortodóntico o protético a los cambios oclusales. Aunque el objetivo perfectamente plausible del ortodoncista es la estabilidad oclusal, estudios de seguimiento relacionan mínimamente la labor ortodóntica con el desarrollo de signos y síntomas de disfunción (10).

Los factores que influyen en que se desencadene una clínica disfuncional son variados, y se relacionan entre sí por formar parte de la respuesta orgánica al estrés; la oclusión podría ser determinante en un caso concreto, pero no tiene por qué serlo necesariamente. No en vano, la comorbilidad de la disfunción craneomandibular contempla trastornos como las alteraciones del sueño, el trastorno ansioso-depresivo, la cervicalgia primaria, la migraña, la fibromialgia, o incluso el colon irritable.

Los factores que contribuyen al desarrollo de los síntomas en los trastornos temporomandibulares son variados, lo que nos obliga a un enfoque en equipo, integral, si queremos tener éxito terapéutico en pacientes especialmente sensibles y fácilmente descompensables ante cualquier situación externa (11). No olvidemos que los fenómenos de facilitación central a nivel neuronal han sido sobradamente establecidos (12) y pueden ser la causa de que un estímulo determinado llevado a cabo por el dentista, produzcan un fenómeno de hiperrespuesta en forma de dolor miofascial o incluso neuropático.

Un paciente en tratamiento puede comenzar con sintomatología por un agente externo no controlable por el odontólogo (13), y hay que tener cautela para no achacar totalmente a la oclusión el comienzo de unos síntomas, por otra parte altamente prevalentes en personas con relaciones intermaxilares y dentarias aceptables. Se nos invita a un debate interesante. Los conceptos se vienen revisando desde hace tiempo y la evidencia apunta a alternativas terapéuticas que abren nuevos caminos.

Desde aquí brindamos la posibilidad del debate, y ofrecemos el desarrollo de un foro para que entre todos aclaremos y pongamos al día algunos conceptos.

REFERENCIAS

1. - LeResche L, Truelove El, Dworkin SF (1993). Temporomandibular disorders: a survey of dentists' knowledge and beliefs. J Am Dent Assoc 124:90-106.
2. - Pullinger AG, Seligman DA (2000). Quantification and validation of predictive values of occlusal variables in temporomandibular disorders using a multifactorial analysis. J Prosthet Dent 83:66-75.
3. - Lieberman MA, Gazit E, Fuchs C, Lilos P (1985). Mandibular dysfunction in 10-18 year old school children as related to morphological malocclusion. J Oral Rehabil 12:209-214.

4. - Tanne K, Tanaka E, Sakuda M (1993). Association between malocclusion and temporomandibular disorders in orthodontic patients before treatment. J Orofac Pain 7:156-162.
5. - Pullinger AG, Seligman DA, Gornbein JA (1993). A multiple logistic regression analysis of the risk and relative odds of temporomandibular disorders as a function of common occlusal features. J Dent Res 72:968-979.
6. - Pullinger AG; Seligman DA. Quantification and validation of predictive values of occlusal variables in temporomandibular disorders using a multifactorial analysis. J Prosthet Dent 2000 Jan; 83 (1): 66-75.
7. - Forsell H; Kalso E; Koskela P; Vehmanen R; Puukka P; Alanen P Occlusal treatments in temporomandibular disorders: a qualitative systematic review of randomized controlled trials. Pain 1999 Dec; 83 (3): 549-60.
- 8.- Rauhala K; Oikarinen KS; Raustia AM. Role of temporomandibular disorders (TMD) in facial pain: occlusion, muscle and TMJ pain. Cranio 1999 Oct; 17 (4): 254-61.
- 9.- Gesch D, Bernhardt O, Mack F, John U, Kocher T, Alte D. Association of malocclusion and functional occlusion with subjective symptoms of TMD in adults: results of the Study of Health in Pomerania. Angle Orthod. 2005 Mar; 75 (2): 183-90.
10. - Mc Namara JA; Seligman DA; Okeson JPOcclusion. Orthodontic treatment, and temporomandibular disorders: a review. J Orofac Pain 1995 Winter; 9 (1): 73-90.
11. - Zhang ZK; Ma XC; Gao S; Gu ZY Fu KY. Studies on contributing factors in temporomandibular disorders. Chin J Dent Res 1999 Dec; 2 (3-4): 7-20.
12. - Sessle BJ. Acute and chronic craniofacial pain: brainstem mechanisms of nociceptive transmission and neuroplasticity, and their clinical correlates. Crit Rev Oral Biol Med 2000; 11 (1): 57-91.
13. - Zhang Zk; Ma XC; Gao S; Gu ZY; Fu KY. Studies on contributing factors in temporomandibular disorders. Chin J Dent Res 1999 Dec; 2 (3-4): 7-20.

Implantes de Carga Inmediata IMCL como provisional a grandes rehabilitaciones

Prof. Dr. José Luis Calvo Guirado *
 Prof. Dra. Rosario Sáez Yuguero **
 Dr. Guillermo Pardo Zamora ***
 Dr. Emilio Muñoz Barrio ****

* Director del curso de Especialista Universitario en Odontología Integrada e Implantes y Profesor Asociado de Clínica Odontológica Integrada de Adultos. Facultad de Odontología. Universidad de Murcia

** Profesora Titular de Clínica Odontológica Integrada de Adultos. Director del curso de Especialista Universitario en Odontología Integrada e Implantes. Facultad de Odontología. Universidad de Murcia.

*** Profesor colaborador de Clínica Integrada de Adultos y Alumno del Curso de Especialista Universitario en Odontología Integrada e Implantes. Facultad de Odontología. Universidad de Murcia. Practica Privada Murcia.

**** Profesor Colaborador de Odontología Legal y Forense. Facultad de Medicina y Odontología. Universidad de Murcia. Práctica Privada Murcia.

La carga inmediata es en realidad una de las mejores alternativas novedosas de hoy en día que permiten la colocación inmediata de las piezas dentarias en una sola fase quirúrgica (1).

La inserción de una prótesis fija el mismo día que la colocación de los implantes representa una mejora sustancial en el tratamiento tradicional en pacientes desdentados sin comprometer la osteointegración, ni el éxito clínico de los implantes definitivos de dos fases, a largo plazo. El protocolo para la inserción de implantes que se planteaba hasta hace poco tiempo, exigía esperar de 3 a 6 meses tras la colocación del implante para poder colocar la prótesis. Este protocolo alargaba el tratamiento con implantes, por lo que algunos pacientes optaban por otras alternativas de tratamiento.

Este procedimiento permite utilizar la prótesis original del paciente modificándose en la consulta sin necesidad de que intervenga el técnico de laboratorio, o bien mediante prótesis fabricadas en el laboratorio previamente. Además se consigue un resultado estético óptimo y una adecuada función ya que el paciente puede hacer uso de la prótesis una vez colocada, permitiendo aplicar cargas oclusales axiales a los implantes situados estratégicamente necesarios para la oclusión.

Los rígidos principios establecidos por Branemark en cuanto al tiempo de osteointegración y a la necesidad de aislamiento del implante de la cavidad oral con una cirugía en dos fases, se han ido modificando, incluso por su autor (2).

Implante y muñón eran un solo cuerpo, no existía entre ellos conexión de ningún tipo ni solución de continuidad, y sobre ellos se adaptaba en la misma sesión quirúrgica una prótesis provisional preparada previamente; de esta forma quedaban atendidas las expectativas del paciente (3).

Un implante de una sola fase quirúrgica, de forma cónica y autorroscante permite una inserción en el hueso de manera suave y atraumática consiguiendo una estabilidad primaria óptima, con una mínima fuerza de inserción necesaria. Esto permite una cicatrización transgingival evitando una segunda fase quirúrgica. La excelente estabilidad primaria conseguida permite la provisionalización inmediata colocarlo en carga en el mismo acto quirúrgico. A la hora de la rehabilitación, los dentistas buscan un sistema de implantes que ofrezcan soluciones protéticas sencillas comparables a las técnicas de rehabilitación protéticas utilizadas sobre dientes naturales

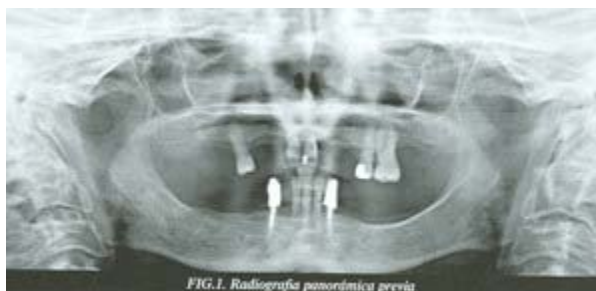


FIG.1. Radiografía panorámica previa

Consideraciones anatómicas

La estructura de los maxilares varía de la mandíbula al maxilar superior y en ambos huesos, difiere igualmente de unas zonas a otras (2). Es preciso contar con un hueso denso, en el que la malla trabecular sea uniforme y bien estructurada, con una vascularización competente.

Las cargas de masticación y la recepción de las fuerzas musculares son distintas para los dientes de las zonas anteriores que para los posteriores (4,5).

En cuanto a la selección del tipo de implante destinado a carga inmediata, éste debe cumplir un mínimo de características que sean favorables a esta técnica mejorando así su predictibilidad (7).

Superficie: Las superficies rugosas ó texturizadas (1-1,5 micras de prosidad (8), tanto por aposición como por sustracción han demostrado sobradamente que son capaces de conseguir interfases hueso-implante más estables. El objetivo de una superficie rugosa es incrementar la resistencia del anclaje en el tejido óseo y provocar la estimulación biomecánica del mismo.

La superficie del implante IMCL System es la C150 (Ort-Vit, Bologna, Italia) arenado con partículas de Oxido de aluminio con partículas de 150 micras y doble grabado al ácido. Actualmente, las superficies texturizadas por sustracción, son las más aceptadas, realizadas por chorreado o por inmersión en baños ácidos, o bien por ambos procedimientos, no sólo potencian los factores mecánicos de fijación ósea, sino que también mejoran la retención del coágulo sanguíneo, puesto que esta superficie es hidrófila y absorbente con una baja tensión superficial (8-9).

Forma: La tendencia es que el implante se asemeje en su diseño con la mayor exactitud posible a las formas radiculares, de forma cónica (5,12). Es aconsejable que la longitud del implante no sea inferior a 10 mm (13); una superficie de integración y una longitud menores, no garantizarían una adecuada estabilidad primaria frente a las cargas y durante el período crítico vulnerable (14).

Espira: La forma, el tamaño y la angulación de la espira, son determinantes para la estabilidad primaria, así como para el comportamiento mecánico, la distribución de cargas y el estrés, y por tanto, para la respuesta biológica del implante (5,21)

El implante IMCL es autoroscante y la espira continua y homogénea con separación de 5 a 6 mm hasta el ápice, evitando así la compresión de las trabéculas, facilitando la inserción del implante IMCL. No debemos olvidar que la clave del éxito de los implantes es una estabilidad primaria, donde los micromovimientos sean controlados para que no interfieran la formación ósea y la osteointegración se produzca y sea predecible (13, 27).

Muñón troncocónico. Implante y muñón son una sola pieza biomecánicamente estable, terminada en alto pulido y con cuatro surcos en posición de puntos cardinales, destinados a ensamblar el transportador y la llave de inserción, y a estabilizar la prótesis al ser un sistema antirrotatorio.

Para considerar que estamos realizando carga inmediata, es opinión generalizada entre los autores revisados, que ésta debe tener lugar dentro de los 3 días siguientes a la intervención, aunque hay autores que extienden este tiempo hasta los 7 días (9).

La oclusión debe ser analizada, tanto clínicamente como en articulador. Realizando modelos de estudio, y tomando la relación craneo-maxilar de nuestro paciente mediante arco facial, fijo o cinemático, que será transferida a un articulador semiajustable, montando el modelo inferior en relación céntrica, para estudiar

las posibles prematuridades y las interferencias en movimientos excusivos (6,16). De los modelos montados en el articulador, podremos obtener encerados diagnósticos y férulas quirúrgicas.

Objetivos de la carga inmediata

1. - Mejorar el perfil psicológico del paciente (3). "El paciente demanda dientes, no implantes" y desde luego en el menor tiempo posible a partir de haber tomado su decisión, con una estética y una función que desearía fuesen como mínimo, reflejo exacto de su dentición natural.

2. - Preservación y reestructuración más rápida del tejido óseo

Tarnow y col. (13), concluyeron que siempre y cuando exista una adecuada estabilidad primaria, al someter al implante a carga, las fuerzas funcionales poseen la capacidad de acelerar el proceso biológico de cicatrización del tejido óseo y favorecen la transformación de hueso reticulado en hueso lamelar, de mayor densidad y por lo tanto, hueso más resistente a las cargas. Parece convincente el hecho de que la ordenación trabecular está directamente relacionada con las cargas, y en definitiva, con la función (7,16,18).

3. - Conservación y confirmación gingival

La adaptación de una prótesis provisional que defina fielmente los contornos gingivales deseables, ajustada y pulida adecuadamente, nos permitirá mantener la topografía gingival existente, contornos y papilas interdentes en el caso de que estas estén presentes, ó conducir sus crecimientos y su cicatrización durante el tiempo que el paciente sea portador de la prótesis transitoria, para de esta forma contar con unos tejidos blandos, bien definidos y adaptados en el momento de realizar la prótesis definitiva (19,20).

4. - Reducción del número de actos quirúrgicos y acortamiento del tiempo total de restauración) La cirugía en una sola fase además de evitar una segunda intervención, disminuye el tiempo de cicatrización del tejido blando periimplantario. El muñón y el implante pasan a ser utilizados de una sola pieza y todo el trabajo que ha de realizarse a partir de ese momento tiene lugar a nivel supragingival (16, 20-22). Este proceder supone menos visitas, menos molestias y una sensible reducción del tiempo total de restauración, desde la implantación a la terminación del caso.

1. - Implantes inmediatos de una fase hay que realizar una buena adaptación del implante al alveolo y donde la estabilidad primaria y el período crítico de vulnerabilidad no estén comprometidos (12,22).

2. - Calidades óseas tipo I y II. Los estudios hasta ahora realizados desaconsejan su uso en el maxilar superior por las características del hueso (D3-D4), observándose un porcentaje elevado de fracasos.

Aunque actualmente el hueso ideal para la colocación es un tipo II con una adecuada cortical que haga de soporte y una trabeculación gruesa que permita la osteointegración.

3. - Suficiente espesor y longitud ósea para la inserción adecuada de los implantes. Longitud posible superior a 10 mm (23) y diámetro de 4 mm.

4. - Oclusión favorable, sin interferencias en movimientos excusivos (Oclusión mutuamente protegida) ni patología bruxista (6).

5. - Tejidos blandos sanos.

6. - Torque de inserción superior a 32 Nwcm (15).



FIG. 2. Foto sonrisa del paciente

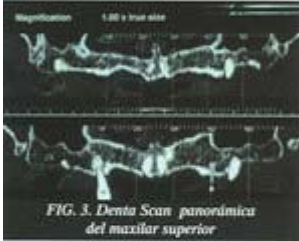


FIG. 3. Denta Scan panorámica del maxilar superior

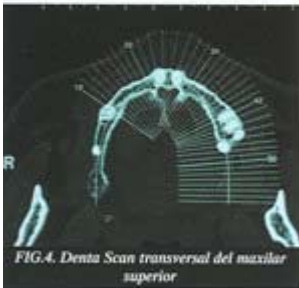

FIG. 4. Denta Scan transversal del maxilar superior

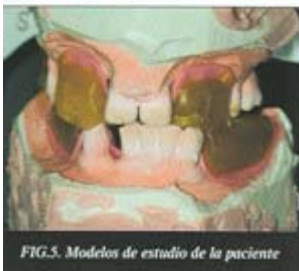

FIG. 5. Modelos de estudio de la paciente

1. - Fuerza de inserción por debajo de un torque de 32 Ncm (15).
2. - Situaciones donde no es posible la estabilidad primaria.
3. - Donde las condiciones no permitan mantener la estabilidad primaria durante el periodo crítico de vulnerabilidad que es a partir del día 15 de colocado el implante (14).
4. - Nunca en combinación con injertos; ni en tratamientos que precisen una regeneración ósea simultánea. Ausencia de cierre primario del colgajo.

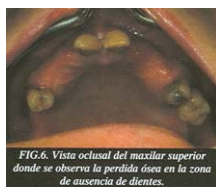

FIG.6. Vista oclusal del maxilar superior donde se observa la pérdida ósea en la zona de ausencia de dientes.

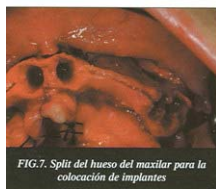

FIG.7. Split del hueso del maxilar para la colocación de implantes

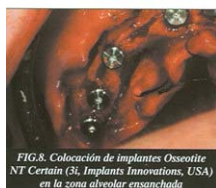

FIG.8. Colocación de implantes Osseotite NT Certain (3i, Implants Innovations, USA) en la zona alveolar ensanchada

Mujer de 62 años que acude a nuestra consulta por movilidad y la falta de retención de la prótesis parciales removibles que llevaba en maxilar superior e inferior debido a la pérdida de varias piezas dentales. Se realizó en un primer estudio mediante una radiografía panorámica y fotografías como examen previo del diagnóstico y plan de tratamiento de la paciente (fig. 1 y 2). El Denta Scan de maxilar presenta una reabsorción ósea severa con presencia de algunas piezas dentarias (fig. 3 y 4). Los modelos de estudio y las fotografías iniciales revelan una reabsorción de hueso y nos indican las posibles técnicas de regeneración ósea correspondientes (fig. 5 y 6). Se realizaron las exodoncias de las piezas dentarias remanentes; se colocaron ocho implantes Osseotite NT Certain (3i Implants Innovations, Palm Beach, CA, USA) en el maxilar superior, de 4 mm de diámetro y 13 mm de longitud para una prótesis fija atornillada superior (fig. 7 - 11). En el mismo arco quirúrgico se colocaron cuatro implantes IMCL System (Osteogenos, España, SL) de 4 mm de diámetro y 11,5 m de longitud de carga inmediata para retener la prótesis completa removible durante los seis meses necesarios para la osteointegración de los implantes definitivos Osseotite (fig. 12 y 13). Se rellenaron los defectos óseos con hueso granulado de 250 micras y hueso en pasta PUTTY (Osteobiol, Osteogenos, España, SL) y fue recubierto por una membrana de colágeno Evolution (Osteogenos, España, SL) (fig. 14 y 15). Se ajustó la prótesis completa provisional sobre los cuatro implantes IMCL con el capuchón de teflón que permite adaptar la prótesis (fig. 15 a 17). Se instruyó al paciente en higiene oral diaria en casa y se realizaron controles clínicos y radiográficos periódicos mensuales (fig. 18 y 19).

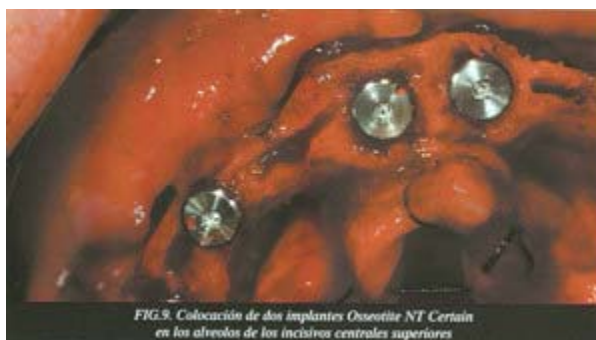
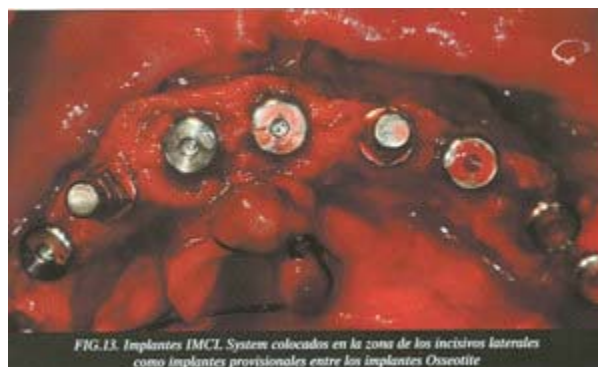
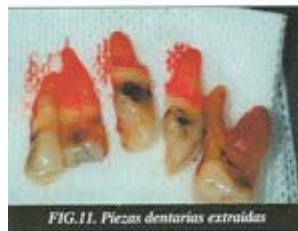
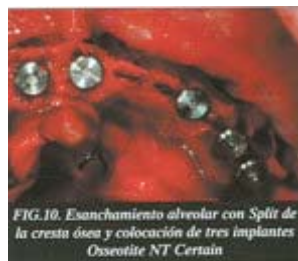
FIG.9. Colocación de dos implantes Osseotite NT Certain en los alveolos de los incisivos centrales superiores

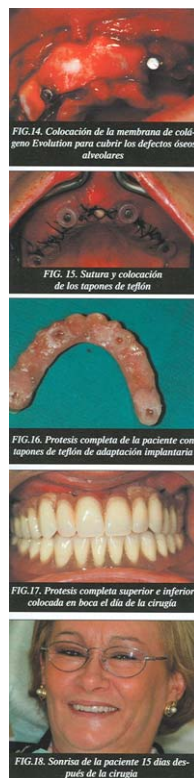La carga inmediata en los tratamientos implantológicos ha conseguido disminuir o casi eliminar algunas de las desventajas del protocolo en dos fases quirúrgicas (26). La mayoría de los artículos revisados

coinciden en que la carga inmediata es un procedimiento efectivo y de éxito, siempre y cuando se cumplan una serie de consideraciones previas en cuanto a la selección del paciente y del implante y se siga un riguroso protocolo (1-7, 9, 13-30). Schnitman et al. (26), en un estudio con implantes Branemark, compararon los porcentajes de éxito entre implantes de carga diferida e implantes de carga inmediata con prótesis provisionales, obteniendo como resultados una tasa de supervivencia del 93,4% para todos los implantes, 84,7% para los implantes de carga inmediata, y un 100% de supervivencia de los sumergidos, en 10 años. La carga inmediata no debe realizarse en hueso de tipo III o IV, los cuales porque no cumple los requisitos aconsejables para este procedimiento (1, 5, 9, 15). Tarnow et al. (13) no encontraron diferencias en la tasa de éxito entre maxilar superior y mandíbula. Hourichi y colaboradores en el año 2000, realizaron estudios de carga inmediata, y el porcentaje de éxito fue del 95,5% en el maxilar y 97,9% en la mandíbula (5). Otros autores describen un 100% de éxito en maxilar superior y un 97,7% en mandíbula (1, 24-28). En lo que se refiere a la selección del implante, todos los autores revisados afirman que para carga inmediata, los implantes deben ser autorrosacantes, y de superficie texturizada, así mismo, existe unanimidad en que para conseguir una osteointegración adecuada, es necesaria la obtención de una estabilidad biomecánica primaria del implante, y la reducción al máximo de los micromovimientos perjudiciales para la interfase hueso-implante (2-7, 9, 13-30).



El implante IMCL representa actualmente un notable beneficio tanto para el profesional como para el paciente, ya que se pueden obtener resultados estéticos y funcionales en un tiempo total de restauración muy corto, en comparación con otros sistemas utilizados actualmente. Sirven como implantes provisionales para grandes restauraciones y protegen los implantes definitivos de dos fases quirúrgicas como los implantes Osseotite NT certain. El diseño de los implantes de forma cónica genera un aumento de la estabilidad primaria en la inserción del implante con carga inmediata lo que proporciona una carga inmediata lo que proporciona una carga inmediata más predecible consiguiendo una máxima estabilidad primaria y durante el período crítico de vulnerabilidad (21 días aproximadamente). Conseguimos una reducción de sobrecargas debido a que los implantes IMCL Osteogenos poseen un cuerpo y pilar en un solo bloque obteniéndose micromovimientos por debajo del umbral tolerable de 100 micras. Este tipo de implante permite la fijación de cualquier tipo de prótesis completa removible en grandes rehabilitaciones el mismo día de la intervención.

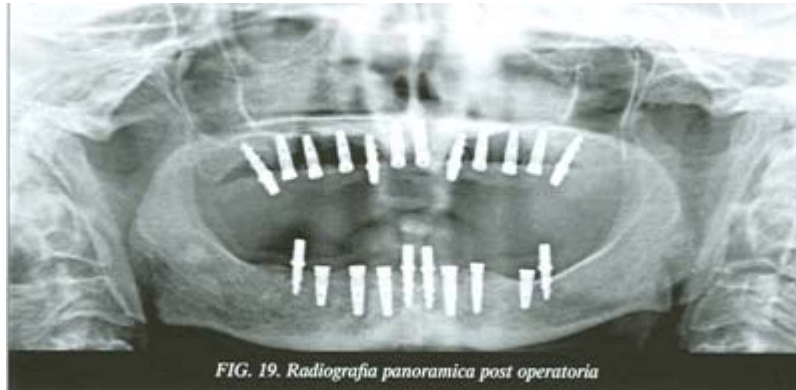
Los implantes de carga inmediata IMCL System, permiten obtener excelentes resultados estéticos y funcionales, con una tasa de éxito de 98,3% minimizando la pérdida ósea y permitiendo la integración de implantes Osseotite en un 99% (implantes de dos fases).



1. Manzanares N. La carga Inmediata en la Implantación de hoy. Rev Esp Odontostomatológica de implantes 2002; 10(1): 21-28.
2. Branemark I, Engstrand P. Branemark Novum: A New Treatment Concept for Rehabilitation of The Edentulous Mandible. Preliminary Results From A Prospective Clinical Follow-Up Study. Clinical Implants Dentistry and Related Research 1999;1(1) 2 - 16.
3. Linkow LI, Donath K, Lemons JE. Retrieval analyses of a blade implant after 231 months of clinical function. Implant Dent 1992; 1:37-43
4. Misch C, Qu Z, Bidez M. Mechanical Properties of Trabecular Bone in the Human Mandible: Implications for Dental Implant Treatment Planning and Surgical Placement. J Oral Maxillofac 1999; 57: 700 - 706.
5. Calvo Guirado JL y col. Implantes inmediatos postextracción de carga inmediata. Impresiones 2002; 22: 14-18.

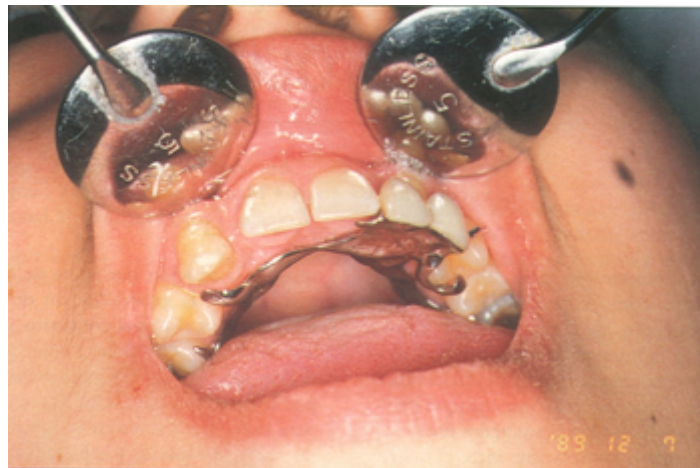6. Lozada J, Tsukamoto N, Farnos A, Kan J, Rungcharassaeng K. Scientific Rationale for the Surgical and Prosthodontic Protocol for Immediately Loaded Root Form Implants in the Completely Edentulous Patient. *J Oral Implantol* 2000; XXVI (1): 51-59.
7. Gomes A, Lozada J, Caplanis N, Kleinrnan A. Immediate Loading of a Single Hydroxyapatite Coated Threaded Root Form Implant: A Clinical Report. *J Oral Implanto* 1998; XXIV (3): 159-166.
8. Ransson S. Implantes Dentales: ¿Por qué elegir una superficie rugosa? *Astra Tecb Insight* 1998; 1 (1):5.
9. Rivero MA, Contreras M, Del Río Hgsmith J. Carga inmediata sobre implantes. *Revisión Bibliográfica. Revista Internacional de Prótesis Estomatológica* 2001; 3 (4): 304-310.
10. Salama H, Rose LF, Salama M, Betts NJ. Immediate loading of bilaterally splinted titanium root-form implants in fixed prosthodontics-A technique reexamined: Two case reports. *Int J Periodont Res Dent.* 1995;15:345-61.
11. Whitman D, Berry R, Green d. Platelet Gel: An Autologous Alternative to Fibrin Glue with applications in Oral and Maxillofacial Surgery *J Oral Maxillofaciac Surg* 1997;55:1294-1299.
12. Salagaray Lamberti v. Implantes Inmediatos Transalveolares. Ed. *Biomedical Function* 1992.
13. Tarnow D, Emtiaz S, Classi A. Immediate Loading of Threaded Implants at Stage 1 Surgery in Edentulous Arches: Ten consecutive Case Reports with 1-to-5-Year Data. *Int J Oral Maxillofac Implants* 1997;12:319-324.
14. Jo HY, Hobo, Pk, Hobo S. Freestanding and multiunit immediate Loading of the expandable Implant: An Up to 40 Month Prospective Survival Study. *J Prosthet Dent* 2001; 85 (2): 14s-155.
15. Malo P, Rangert B, Dvarsater L. Immediate Function of branemark implants in the esthetic zone: A Retrospective Clinical Study with 6 months to 4 years of follow-Up *Clin Implant Dent Relat Res* 2000;2(3): 138-146.
16. Kinsel R, Lamb R. Development of gingival esthetics in the edentulous patient with Immediately loaded, single-stage, implant-Supported fixed prostheses: A Clinical Report *Int J Oral Maxillofac Implants* 2000; 15:711-721.
17. Piatelli A, Trisi P, Rornasco N, Emanuelli M. Histologic Analysis of a Screw implant retrieved form a Man: Influence of Early Loading and Primary Stability. *J Oral Implanto* 1993;XIX (4): 303-306.
18. Piatelli A, Paolantonio M, Corigliano M, Scarano A. Immediate Loading of Titanium Plasma Sprayed Screw-Shaped Implants in Man: A Clinical and Histological Report of two cases. *J Peri dontol* 1997;68:591-597.
19. Prestipino V, Passero P, Inger A, Wyrcan B. Preservación de la topografía del alveolo tras la exodoncia: La férula externa de soporte gingival. *J Esthet Dent* 1995;5-3-10.
20. Fuentes LF. Carga inmediata de los implantes dentales. *Rev Esp Odontoestomatológica de Implantes* 2000;8(1)26-31.
21. Chiapasco M, Gatti C, Rossi E, Haefliger W, Markwalder TH. Implant Retained mandibular overdentures with Immediate Loading. *Clin Oral Impl Res* 1997;8-48-57.
22. Clausen GF, Chen ST. Immediate Restoraton of an Immediate Single-tooth Implant. *Aust Dent J* 2002;47(2): 178-181.
23. Grunder U, Polizzi G, Goene R. A 3 Year Prospective Multicenter Follow Up Report On the immediate and delayed immediate Placement of implants. *Int J Oral maxillofac Implants* 1999; 14 (2): 210-216.
24. Glauser R, Ree A, Lundgren A, Gottlow J. Immediate Oclussal Loading Of Branemark Implants applied in various jawbone regions: A prospective 1 year clinical study. *Clin Implant Dent Relat* 2001; 3(4):204-213.
25. Cooper L, Rahman A, Moriarty J, Chaffee N, Sacco D. Immediate Mandibular Rehabilitation with endosseous implants: Simultaneous extraction implant placement and loading. *Int J Oral Maxillofac Implants* 2002; 17 (4): 517-525.
26. Schnitman P, Wohrle P, Rubenstein J, DaSilva J, Wang N-H. Ten Year Result for Branemark Implants Immediately Loaded with fixed prostheses at Implant Placement *Int J Oral Maxillofac Implant* 1997;12:495-503.
27. Brunsk JB. A void Pitfalls Of Overloading and micromotion of intraosseous implants *dent implantol Update* 1993;4 (10):77-81.
28. Calvo Guirado JL, Saez Yuguero R. Ferrer Pérez V, Moreno Pérez A. Immediate Anterior Implant Placement and early loading by provisional acrylic crowns: a

- Prospective study after a one year follow up study. J Irish Dent Assoc 2002;48 (2):43-49.
29. Randow K, Ericsson I, Nilner K, Petersson A, Glantz P-O. Immediate Functional loading of branemark dental Implants. A 18 month followup study. Clin Oral Imp Res 1999;10:8-15.
 30. Szmukler-Moncler S, Piatelli A, Favero GA, Dubruille J-H. Considerations Preliminary to the Application of Early And Immediate loading protocols in Dental Implantology. Clin Oral Impl Res 2000; 11-12-25



TRASTADAS DE UN INTRUSO

Un paciente de 14 años que acude a una consulta odontológica porque a la edad de 8 años fue diagnosticada por un un dentista de agenesia de la pieza 22. Tras visitar la "consulta" de un intruso, éste amplía el diagnóstico (sin radiografía previa) a agenesia de la pieza 23. En las imágenes se aprecia el "éxito" del resultado protético transcurrido 6 años.



FORMACIÓN, EDUCACIÓN E INTERVENCIÓN MULTICONTEXTUAL EN EL TRATAMIENTO DE LAS PATOLOGÍAS ORALES

Enrique Vicente Gómez Cano
Licenciado en Pedagogía - Maestro de Audición y Lenguaje (Logopeda Escolar) Colegio Pedro Martínez "Chacas"

Es indiscutible bajo mi punto de vista, como educador o maestro, el concepto de rehabilitación clínica con la intervención educativa dentro del proceso corrector orofacial infantil. Partimos desde un enfoque pedagógico que lanza sus redes hacia una estrecha cooperación entre el dentista, el logopeda escolar y, lo más importante, los padres o familiares que están a cargo de la crianza, vida y por supuesto de la salud de niño.

Este artículo no tiene la intención de ser un dogma pedagógico dentro de un campo por naturaleza clínico, ni de bucear en técnicas ni procesos clínicos logopédicos, ortodónticos u odontológicos. La propuesta trata de mostrar la relación que se ha de fijar a la hora de la generalización de las terapias a los diversos contextos y el seguimiento cotidiano que los padres, no sin esfuerzo y aconsejados por los profesionales, deben realizar para mantener las cuotas de conductas orales apropiadas y solicitadas por los logopedas y dentistas.



El itinerario estaría fijado por la visita de los padres, preocupados por la conformación de la arcada dentaria de sus hijos, al dentista que realiza un estudio o valoración exhaustiva de este patrón anatómico alterado y averiguar cuáles son las posibles etiologías. En este caso, los malos hábitos orales, como unos patrones subdesarrollados de alimentación no triturada, la succión digital, deglución atípica, la costumbre de mantener en la boca cualquier objeto infame, una respiración oral patológica que hacen olvidar que las narinas tienen una función bien definida, etc. La arcada dentaria con una mordida alterada necesita una terapia invasiva exterior u ortopédica, pero no sin que el terreno esté preparado para ello. El dentista, con buen criterio, deriva al niño y a sus padres con él al logopeda escolar - servicio público gratuito - para que trate de reeducar todos los vicios y optimizar los patrones de las funciones vegetativas alterados y realizar una rehabilitación miofuncional.

Llegados a esta estación del proceso se antoja muy complicado erradicar los hábitos insalubres del niño, como conseguir que los familiares adopten la postura colaborativa y solidaria en toda la intervención educativa rehabilitadora.

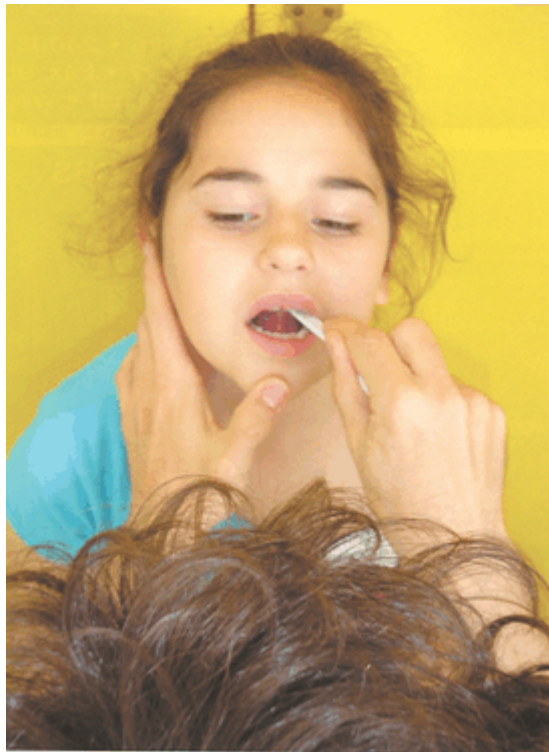El niño se chupa el dedo y con ello deforma u ojiva su paladar, proyecta los incisivos al frente, provoca una deglución patológica, donde la lengua funciona como un ariete contra las piezas dentales que se abren, aparece un hipodesarrollo mandibular y el velo del paladar no realiza los movimientos adecuados. El Maestro de Audición y Lenguaje o logopeda escolar tiene que estructurar su intervención reeducando todos estos elementos puntualmente con el niño y realizando un trabajo de formación e información a los padres concienciándolos de la importancia de la transferencia de los aprendizajes y seguimiento de las conductas aprendidas en casa. Sin la supervisión parental el trabajo corre el riesgo de ser una labor mermada, monocorde, episódica, monocontextual y unilateral. Lo que se procura desde la clínica dental,

el aula de logopedia en el colegio y en último término, no por ello menos relevante, desde el ámbito doméstico, es la educación del niño en todos los contextos.

Me permito en lujo de incidir un poco más aún, si cabe, en el tipo de proceso educativo que el odontólogo y el logopeda escolar tienen que poner en juego para con los padres del niño o paciente, según el campo profesional, pero al fin y al cabo discente fisiológico o dialéctico porque recordemos que en el fondo de la cuestión fomentamos la educación para la salud en las dos ciencias. Se trata de fijar la intervención, en perjuicio de la perversidad que los malos hábitos orales invitan para la salud, primero oral, expresiva, alimentaria, vegetativa y segundo, incluso, estética que puede padecer en niño.

Después de todo esto se descubre la pregunta que desnuda el enigma: ¿cómo lo hacemos?, ¿cómo podemos ayudar? ¿cuál es la formación que se le debe dar a estos paraprofesionales para coadyuvar el trabajo de los especialistas? No resultará un viaje fácil, además estará condicionado por la edad del niño, el tiempo de pertenencia de los malos hábitos y lo motivado que se encuentre el sujeto para cambiarlos.

No quiero atrincherarme en la manida frase que defiende la ausencia de fórmulas mágicas. No sé si se podría catalogar como panacea del ilusionismo, pero se podría seguir una serie de pautas de aplicación funcional en el contexto hogar.



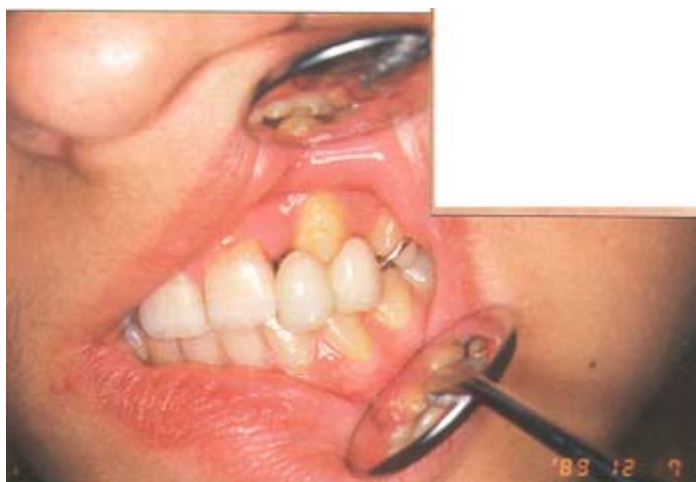El dentista informará a los padres del proceso de corrección, intervención y rehabilitación. Deben concienciar de cuál es el camino a seguir y cuáles son las condiciones de base para una correcta terapia en todos los campos, odontológicos, ortopédicos, logopédicos, etc. Esas condiciones están basadas en una deglución correcta, masticación desarrollada y ausencia de hábitos bucales nocivos.

Derivada la situación previa al Maestro de Audición y Lenguaje, éste corrige todas las dificultades expuestas del niño para acondicionar el terreno al dentista y acordará con los padres un programa en casa que contenga las siguientes premisas: Líneas básicas del seguimiento de las conductas adecuadas; sistemas de refuerzos positivos para las conductas correctas; modelo de ficha y registró para anotar las cadencias de uso u continencias aparecidas; pautas básicas de corrección de conductas y aprendizajes entrenados con el logopeda escolar.

Y una vez solventadas todas las condiciones que dificultaban la rehabilitación, se debe poner una especial atención en la generalización de los aprendizajes en todos los espacios y tiempos de las conductas conseguidas.

Desde este momento ya está el campo de acción en condiciones de abordaje por parte del dentista para la rehabilitación protésica de la arcada dentaria. Nos aseguraremos de que no proliferen las profusiones linguales, hábitos orales perniciosos y que se establezca una funcionalidad orofacial adecuada para no poner en peligro la intervención.

La intervención de este texto no es la de formar científica ni técnicamente al lector, sino una reflexión desde el punto de vista educativo, colaborativo e integral; del menester multiprofesional, la relación de todos los contextos en la terapia del niño, y la formación paraprofesional para los padres de los niños que son los que tienen que velar en ausencia de los especialistas, por la generalización de las conductas a aprender para que se construyan las mejores condiciones de trabajo en busca del éxito del paciente que, al fin y al cabo, es el gran beneficiado del proceso.



REAL ACADEMIA DE MEDICINA Y CIRUGÍA DE MURCIA

Concurso de Premios para el año 2005

La Real Academia de Medicina y Cirugía de Murcia, con el propósito de estimular entre los profesionales de la Medicina y Ciencias afines la labor de investigación, anuncia la convocatoria de los siguientes premios:

TEMA PRIMERO: Algún aspecto relacionado con la Sanidad de Murcia. Premio de 1500€ donado por la Consejería de Sanidad y Asuntos Sociales de la Comunidad Autónoma de la Región de Murcia y Diploma acreditativo.

TEMA SEGUNDO: Sociología de la Medicina en la Región de Murcia en cualquiera de sus aspectos. Premio de 1200€ donados por CAJAMURCIA, y Diploma acreditativo.

TEMA TERCERO: Premio "Antonio Martínez Navarro" De la Junta Provincial de la Lucha Contra el Cáncer. Premio de 1200 € y Diploma acreditativo, a un trabajo relacionado con la Epidemiología o la investigación del cáncer en la Región de Murcia

TEMA CUARTO: Premio "Dr. D. Manuel Serrano Martínez" del Ilustre Colegio de Odontólogos y Estomatólogos de la Región de Murcia. Un trabajo de libre elección sobre Odontostomatología en la

región de Murcia. Dotado con 1.000 € donados por el Ilustre Colegio de Odontólogos y Estomatólogos de la Región de Murcia y Diploma acreditativo. Para tomar parte en este concurso será necesario estar Colegiado o habilitado en cualquier colegio de Odontólogos y Estomatólogos de España, presentando certificación de su colegiación en la plica correspondiente.

TEMA QUINTO: Premio "Enrique Gelabert" del Ilustre Colegio Oficial de Farmacéuticos de la Región de Murcia y diploma acreditativo. Premio de 1.000 €y Diploma acreditativo, a un trabajo sobre Farmacia.

TEMA SEXTO: Premio del Ilustre Colegio Oficial de Médicos de la Región de Murcia. Premio de 1.200 €y Diploma acreditativo, a un trabajo sobre Investigación en Medicina.

TEMA SÉPTIMO: Premio "Doctor Alonso Carrión"